Beitrag zur pathologischen Anatomie

der

Malpighi'schen Körperchen der Niere.

Inaugural-Dissertation

zur

Erlangung der Doctorwürde

in der

gesammten Medicin

verfasst und der

Hohen medicinischen Facultät

der

Kgl. Bayr. Ludwigs-Maximilians-Universität München

vorgelegt von

Arthur Böhm,

cand med. aus München.

Mit 6 Textabbildungen.

Berlin.

1897.

Referent: Herr Obermedicinalrath Prof. Dr. Bollinger.

ACAD.
LUGD.BAT.
BIBL.

Die so häufige Mitbetheiligung der Malpighi'schen Körperchen bei den entzündlichen Prozessen des Nierenparenchyms und Interstitiums steht seit den Mittheilungen von Klebs[8], Langhans[14], Ribbert[17 u. 18] u. A. ausser Zweifel, dagegen ist eine Einigung über speciellere Fragen der dabei spielenden pathologischen Veränderungen bislang noch nicht erzielt.

Insbesondere in der Frage der Verödung der Glomeruli stehen sich zwei Ansichten gegenüber. Das Urtheil der einen Gruppe von Autoren [Langhans, Nauwerck[15], Friedländer[4 u. 5], Grauer (cit. nach Hansemann[6]), Litten[13]] geht im Wesentlichen dahin, dass die Gründe für die Verödung in einer Anschwellung des Endothelrohres, einer Proliferation der Endothelzellen und einer Verstopfung des Capillarlumens mit protoplasmatischem Material zu suchen seien. Diese Anschauung wurde insbesondere bekämpft von Ribbert und Hansemann, welche die Existenz eines sogenannten Endothelrohres und Wucherungsprozesse an demselben in Abrede stellen.

Dem gegenüber wurde von einer Reihe anderer Autoren eine Proliferation des Kapsel- und Glomerulusepithels mit oder ohne gleichzeitiger Neubildung von Bindegewebsfasern für die Verödung des Gefässknäuels verantwortlich gemacht [„thrombosirende" und desquamative, bezw. proliferirende Form der Glomerulo-Nephritis (v. Kahlden[9])].

Wir sehen von ersterer, der „thrombosirenden" Form, die ausschliesslich für acut verlaufende Prozesse (Scharlach-Nephritis) beschrieben wurde, und deren Vorkommen, wie oben er-

wähnt, überdies nicht unbestritten geblieben ist, ab und wenden uns an der Hand zweier Fälle chronischer Nephritis der Betrachtung der proliferirenden Vorgänge, speciell der Bindegewebswucherungen am Malpighi'schen Körperchen zu.

Fall 1.

Klinische Diagnose: Nephritis parenchymatosa chronica, Herzhypertrophie, Insuffic. valv. mitr.

Pat., 19 Jahre alt, bemerkt seit 1½ Monaten starke ödematöse Schwellung am ganzen Körper, leidet seit dieser Zeit an Kopfschmerzen, Schmerzen im Kreuz, die nach beiden Seiten hin ausstrahlen, Uebelkeiten, Brechreiz. Vor 14 und vor 6 Jahren will Pat. „Wassersucht" gehabt haben. Sonstige Erkrankungen werden in Abrede gestellt. Die Untersuchung ergab: Ziemlich kräftig gebautes, mittelgrosses Individuum von blasser Hautfarbe. Extremitäten und Gesicht ödematös geschwollen. Schleimhäute gehörig. Herz in allen Durchmessern vergrössert; Spitzenstoss ein Finger breit ausserhalb der Mammillarlinie, Herzgrenze nach rechts Mitte des Sternums. Systolisches Geräusch an der Herzspitze. Harnmenge 500 ccm; specifisches Gewicht 1014; Eiweiss 6,5 pro mille; im Harn viele hyaline, Epithel-, Blut- und granulirte Cylinder, zahlreiche weisse Blutkörperchen, etwas weniger rothe. Im weiteren Verlaufe blieb nun die Harnmenge dauernd subnormal im Mittel auf etwa 600 ccm, das specifische Gewicht trotz der verminderten Harnflüssigkeit dauernd unter dem Mittel (1010—1014, durchschnittlich 1011). Die Eiweissmenge im Harn schwankte zwischen 2,8 und 8 pro mille und betrug im Mittel 5,5 pro mille. Weiterhin stellte sich Erbrechen ein, ausserdem eine Pleuritis dextra, Diarrhöen, rasch zunehmendes Anasarca, Athemnoth, schwere urämische Erscheinungen, endlich eine doppelseitige Pneumonie. Etwa 1 Monat nach Aufnahme in's Krankenhaus erfolgte der Exitus lethalis.

Die Section (Sections-Journal No. 602, 1894) ergab: Grosse weisse Niere, Hypertrophie und Dilatation beider Ventrikel, ausgedehnte, confluirende Pneumonie beider Lungen, Pleuritis sero-fibrinosa dextra, Hydrothorax, Hydropericard, Ascites, Anasarca.

Makroskopischer Befund an den Nieren: Beide stark vergrössert, die rechte etwas stärker als die linke, die Fettkapsel mässig entwickelt, Capsula fibrosa leicht abziehbar. Die Oberfläche glatt, im Ganzen von leicht grauer Farbe. Stellenweise treten die stärker gefüllten Venensterne deutlicher hervor. Ausserdem finden sich auf der Oberfläche etwas getrübte mattgelbe Flecken. Schnittfläche (Durchmesser rechts 12,5, bezw. 7,0, links 11,5, bezw. 6,0) im Ganzen von graurother, verwaschener Farbe. Die Rinde lässt die normale Zeichnung kaum mehr erkennen. In derselben

theilweise kleine, circumscripte, theilweise etwas grössere, fleckige Partien; Markstrahlen in Form wässeriger Streifen hervortretend. Dazwischen einzelne, leicht röthlich verfärbte Theile. Rinde leicht vorquellend. Markkegel an den Rändern mässig stark geröthet, papilläre Zone der Marksubstanz blass. Mark und Rinde stark feucht glänzend. Gefässe auf der Schnittfläche nicht klaffend und nicht besonders stark hervortretend.

Die mikroskopische Untersuchung ergiebt eine ziemlich beträchtliche fettige Degeneration der Harnkanälchenepithelien. In den Tubulis hyaline und Epithelcylinder, des weiteren Gerinnungsmassen, weisse und rothe Blutkörperchen. Zwischen den Harnkanälchen das bindegewebige Interstitium verbreitert ohne Rundzellen-Infiltration. Die Hauptveränderungen betrafen die Malpighi'schen Körperchen, von denen nicht wenige theils in fibröser Umwandlung begriffen, theils völlig fibrös degenerirt waren.

Sehr vortheilhaft zur Darstellung dieser bindegewebigen Elemente erwies sich eine jüngst von Ribbert[19] angegebene Modification von Mallory's Neurogliafärbung. Mit Cochenille vorgefärbte, möglichst dünne (3 μ) Schnitte kommen auf einige Secunden bis zu einer halben Minute in 10procentige Phosphormolybdänsäure, dann nach gründlichem Abspülen in Wasser auf 3—5 Minuten in die Farblösung, bestehend aus 10 Theilen 10procentiger Phosphormolybdänsäure, 1,75 pCt. Hämatoxylin, 200 ccm Wasser und 5 pCt. krystallisirter Carbolsäure. Auf diese Weise erhält man eine prägnante Tinction der bindegewebigen Elemente. Als Fixationsmittel hatten Anwendung gefunden Alkohol und Zenker'sche Flüssigkeit.

Man findet nun in dieser Niere neben völlig normalen Malpighi'schen Körperchen sämmtliche Uebergänge von einer eben beginnenden Glomerulonephritis bis zur gänzlichen Verödung des Gefässknäuels.

An intacten Gefässschlingen schien bisweilen das Capillarlumen erweitert und der ganze Glomerulus demgemäss vergrössert zu sein. Dies, wie auch eine oft wahrnehmbare pralle Füllung und Erweiterung benachbarter Capillaren wäre vielleicht darauf zurückzuführen, dass nach Verödung angrenzender Glomeruli der Blutdruck in den noch erhaltenen anstiege, was dann eine etwas erhöhte Spannung der Capillarwände zur Folge hätte. Doch ist eine sichere Entscheidung hierüber begreiflicherweise sehr schwierig.

An einer grossen Anzahl Malpighi'scher Körperchen finden sich indess greifbarere Veränderungen. An einem Theile derselben

lassen sich die für die acute Glomerulonephritis charakteristischen, besonders eingehend von Ribbert und Hansemann studirten Befunde erheben: anscheinend Schwellung und Trübung der Kapsel- und Glomerulusepithelien mit Desquamation derselben in die eiweisshaltige Flüssigkeit des Kapselraumes, Ansammlung in diesem unter Bildung eines auf dem Querschnitte halbmondförmigen, den Glomerulus auf polaren, d. h. den Hilus des Malpighi'schen Körperchens und etwa die Gegend des abführenden Tubulus contortus treffenden Schnitten excentrisch umgebenden Ringes; zwischen den Epithelien einzelne Leukocyten. Ein Zugrundegehen des Glomerulus durch Verstopfung der Gefässschlingen, entsprechend den Schilderungen von Langhans, Nauwerck, Friedländer u. A., fand sich an keinem der Malpighi'schen Körperchen. Thrombotische Capillarverstopfungen fanden sich nur an solchen Glomerulis, welche gleichzeitig die unten näher zu beschreibenden, im Kapselraum proliferirten Bindegewebsfasern und eine totale Verödung des Gefässknäuels erkennen liessen. Hervorzuheben ist ferner, dass durch eine blosse Anhäufung desquamirter epithelialer Zellen im Kapselraume ohne gleichzeitige Bindegewebswucherung nie Compressionserscheinungen am Glomerulus zu Tage traten.

Was nun die Bindegewebswucherungen an den Malpighi'schen Körperchen anlangt, so haben wir zunächst das pericapsuläre Bindegewebe in's Auge zu fassen. Von Litten[12] wurde an einer postscarlatinösen Nephritis eine starke Wucherung des das Malpighi'sche Körperchen umgebenden Bindegewebes beschrieben und hervorgehoben, dsss dieses hyperplastische Bindegewebe den Glomerulus an vielen Stellen zur Verödung gebracht habe. Wir fanden in unserem Falle das pericapsuläre Gewebe durchweg bestehend aus feinsten Bindegewebsfasern, ohne dass dasselbe jemals stärker entwickelt gewesen wäre, wie das intertubuläre Gewebe. Wir nehmen aus unten zu erörternden Gründen an, dass das extracapsuläre, hyperplastische Gewebe in dem oben citirten Falle Litten's den von uns zu beschreibenden, intracapsulär proliferirten Bindegewebsfasern entspricht.

Als deren hauptsächlichste Entwickelungsstätte haben wir den Kapselraum zu betrachten (Fig. 1—6). Die Bindegewebszüge umgreifen auf polaren Schnitten (s. o.), den Glomerulus

in Form eines Halbmondes, so zwar dass dessen beide zugespitzte Enden der Hilusregion entsprechen; auf äquatorialen Schnitten umgreifen diese Bindegewebsfasern concentrisch den

Fig. 1.

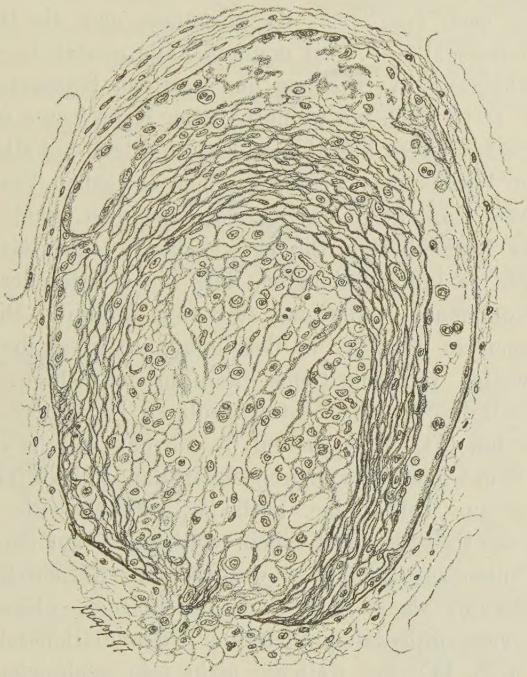

Bindegewebige Metamorphose eines Malpighi'schen Körperchens (polarer Schnitt). — Das pericapsuläre Bindegewebe mässig stark entwickelt. Ausgedehnte intracapsuläre Bindegewebswucherung. Die Kapsel der Hilusregion entsprechend verdickt, nach oben hin verdünnt und collabirt (feine Schlängelung). Von derselben aus lassen sich einzelne Fortsätze in den Kapselraum hinein verfolgen. Zwischen Glomerulus und intracapsulärem Gewebe kein freier Kapselraum mehr nachzuweisen. Glomerulus in beginnender Verödung. Epithelien zum Theil desquamirt, zum Theil in Desquamation begriffen. — Schnittdicke 3 μ. Zeiss E, Oc. 2.

Gefässknäuel. Was im Uebrigen die Verbreitung der Fasern anlangt, so finden sich dieselben entweder als dünne Fädchen zwischen Kapsel und Glomerulus (Fig. 2 und 3) in mehr oder weniger gleichmässiger Vertheilung mit nur geringer Verdichtung

der nach innen zu gelegenen, oder der Halbmond setzt sich aus zwei vollkommen verschiedenen Zonen zusammen, von denen die äussere die eben geschilderte Struktur besitzt, während die dem Glomerulus angrenzende, sehr stark verdickte Fasern aufweist (etwa wie Fig. 1). In engster Correlation hiezu steht die Grösse des noch erhaltenen Kapselraumes und die Beschaffenheit der Gefässschlingen. Im ersteren Falle nehmlich, wenn eine mehr gleichmässige Vertheilung der faserigen Elemente statthat, findet sich meist noch ein wohlerhaltener Kapselraum ohne Compressionserscheinungen am Glomerulus, im letzteren Falle dagegen, bei starker Verdickung der nach innen gelegenen Fasermassen, ist der freie Kapselraum völlig verschwunden, und die dem Glomerulus benachbarten Bindegewebsfasern sind mit den Gefässschlingen so innig verbunden, dass nicht selten der Eindruck einer vollkommenen Verlöthung zu Stande kommt. Bringt man beide Formen zu einander in Beziehung, so muss man letztere als ein weiter vorgeschrittenes Stadium betrachten, als eine beginnende Retraction des intracapsulären Bindegewebes gegen den Hilus hin (Fig. 1, 4, 5 und 6). Nicht selten sieht man von dem dem Glomerulus angrenzenden Rande der Bindegewebsneubildung aus keilförmige Fortsätze zwischen die einzelnen Läppchen des Gefässknäuels hinein vordringen, auf deren Bedeutung wir unten zurückkommen werden. An Kernen finden sich im Kapselraume theils grosse, chromatinarme, bläschenförmig gestaltete von epithelialem Charakter, Granulationszellen angehörig (s. u. S. 11), des weiteren nicht sehr zahlreiche fragmentirte Kerne und endlich lange, spindelförmige, dunkel tingirte Bindegewebskerne; zwischen erst- und letztgenannten existiren zahlreiche Uebergangsformen. Die eben skizzirten intracapsulären Bindegewebsfasern verdichten sich oft in auffälliger Weise gegen den Hilus hin (Fig. 4) und scheinen sich in den dem Hilus gegenüber gelegenen Partien aufzufasern. Man erhält demgemäss auf polaren Schnitten durchaus den Eindruck, als ob der ganze Wucherungsprozess von der Umschlagstelle der Kapsel auf den Glomerulus seinen Ursprung nehme. Dass dem in der That jedoch nicht so ist, werden wir ebenfalls unten zu erörtern haben.

Bemerkenswerth in der Frage der Ursprungsstätte der neu-

gebildeten Fasermassen erscheint das Verhalten der Bowmann'schen Kapsel. Diese zeigt meist, insbesondere in der Nähe des Hilus, eine oft beschriebene, beträchtliche Verdickung, die sich jedoch gewöhnlich gegen den anderen Pol hin verliert und zwar in einer Weise, dass es bisweilen ganz unmöglich wird, sie längs ihrer ganzen Circumferenz zu verfolgen (Fig. 5 und 6). Weiterhin lässt sie nicht selten bei starker intracapsulärer Bindegewebsentwickelung, vielleicht bedingt durch das Fehlen des von innen her wirkenden Secretionsdruckes, vielleicht durch eine in einer anderen Schnittebene gelegenen Kapselruptur, eine deutliche Schlängelung erkennen (angedeutet in Fig. 1). Neben solchen Vorbuchtungen der Kapsel in den Kapselraum hinein (vergl. auch Fig. 2 oben) findet man an derselben noch andere, eigen-

Fig. 2.

Auffaserung an der Kapsel. — Nach aussen von der Kapsel geringgradige pericapsuläre Wucherung. Oben zeigt die Kapsel eine Vorbuchtung nach innen (beginnender Collaps), weiter unten findet sich ein weit in den Kapselraum hinein verfolgbarer Ausläufer der Kapsel. Die Kapsel an dieser Stelle jedoch nicht unterbrochen. — Schnittdicke 3 μ. Zeiss Apochromat. 2 mm.

Fig. 3.

Kapselruptur. — Nach aussen geringgradige pericapsuläre Wucherung. Durch die Rupturstelle dringt Granulationsgewebe in den Kapselraum hinein vor, sich hier in feine Bindegewebsfasern umwandelnd. — Schnittdicke 3 μ. Apochromat. 2 mm.

artige Veränderungen. Man beobachtet nehmlich an zahlreichen Stellen (Fig. 1, 2 und 3) von der Kapsel ausgehende, meist bogenförmig in den Kapselraum vordringende Fasern, die ent-

weder ohne Communication nach kürzerem oder längerem Verlaufe aus der Schnittebene verschwinden und sich in dem intracapsulären Gewebe verlieren. Von der Stelle ab, wo solche Zweige von der Kapsel abgegeben werden, kann letztere in ihrem weiteren Verlaufe, wenn auch stark verdünnt, so doch ohne Unterbrechung verfolgt werden, wobei sie in einiger Entfernung vielfach wieder ihre normale Stärke erlangt (Fig. 2). Diese Befunde machen durchaus den Eindruck, als ob eine Art Auffaserung der Bowmann'schen Kapsel vorliege. Und thatsächlich möchten wir auch an einer solchen Annahme wenigstens zum Theile festhalten. Es ist vielleicht schwer, sich vorzustellen, wie von der Kapsel, welche doch eine geschlossene Kugelfläche von anscheinend homogener Beschaffenheit darstellt, sich Fasern abspalten sollten. Man müsste eher erwarten, dass, wenn die Kapsel Spaltungen erleidet, nicht Fasern, sondern Platten sich bildeten, welch' letztere aber nie, auch nicht auf Serienschnitten, nachweisbar waren. Andererseits ist zu berücksichtigen, dass die Kapsel nach den Untersuchungen Mall's*) doch im Grunde eine faserig-netzförmige Struktur besitzt. Mall äussert sich über die Bowmann'sche Kapsel folgendermaassen: „Sie ist aus reticulirten Fibrillen gebildet. Wo die Fibrillen sehr dicht liegen, hat es in der That den Anschein, als ob die Kapsel homogen wäre. An feuchten Schnitten braucht man aber nur auf das Deckglas zu drücken, um die Kapsel zu spalten und die einzelnen Fibrillen sichtbar zu machen." Demnach ist es jedenfalls möglich, dass von der Kapsel zarte Bindegewebsfibrillen sich abspalten, wofür unsere Befunde entschieden sprechen. Es erscheint uns dies um so wahrscheinlicher, als die Verdickung der Kapsel wohl zum grössten Theile durch Anlagerung pericapsulären Bindegewebes entstanden ist, und somit, wenn eine Auffaserung oder Läsion der innersten, der ursprünglichen Kapsel entsprechenden Lage einmal gegeben ist, eine Auffaserung des übrigen ohne weitere Schwierigkeiten angenommen werden kann.

Es kommen durch diese Spaltungen localisirte Kapselverdünnungen zu Stande, die möglicherweise einem Prozesse den Weg bahnen, der bisweilen zur Beobachtung gelangt, nehmlich einer

*) Mall, Das reticulirte Gewebe u. s. w. Leipzig 1891. S. 333ff.

völligen Continuitätstrennung der Membran. Fig. 3 stellt eine solche Kapselruptur dar. Das obere Ende ist stark retrahirt und kolbig verdickt, das untere verläuft in den Kapselraum hinein. An demselben Malpighi'schen Körperchen (Fig. 3) findet sich (oben links) der gleiche Prozess anscheinend im Entstehen begriffen, in Form von durch Zweigabgabe bedingter Kapselverdünnung. In einer so entstandenen Spalte dringen zahlreiche Bindegewebsfasern und Granulationszellen aus der Umgebung in den Kapselraum hinein vor. Haben solche Veränderungen der Kapsel eine grössere Ausdehnung erlangt, so gelingt es bisweilen auf weitere Strecken hin nicht mehr, eine Kapsel zu erkennen; intra- und pericapsuläres Bindegewebe gehen alsdann völlig in einander auf (Fig. 5 und 6), und die ursprüngliche Begrenzung des Malpighi'schen Körperchens ist nur noch dadurch festzustellen, dass das intracapsuläre Bindegewebe dem pericapsulären gegenüber eine etwas stärkere Entwickelung und innigere Durchflechtung erkennen lässt. Die in den Kapselraum hineingelangten Granulationszellen erfahren Veränderungen derart, dass ihr Plasmaleib sich bedeutend verlängert, die Kerne eine mehr spindelförmige Gestalt annehmen, um sich allmählich in ächte Bindegewebskerne zu verwandeln.

In diesen Befunden haben wir zugleich eine Ursprungsstätte des intracapsulär neugebildeten Bindegewebes erkannt. Denn es kann nach obigen Befunden keinem Zweifel unterliegen, dass eine Einwucherung pericapsulären Gewebes in den Kapselraum hinein stattfindet. Indess möchten wir diesen Proliferationsprozess nicht als den obwaltenden bezeichnen, sondern vielmehr als den Hauptausgangspunkt der Bindegewebswucherung den Stiel des Glomerulus betrachten. Auch darauf möchten wir hinweisen, dass nicht alle im Kapselraume sich findenden Zellen als Granulationszellen anzusprechen sind. Denn auch in weiter vorgeschrittenen Stadien von Glomerulonephritis, in denen bereits Bindegewebswucherungen im Kapselraume Platz gegriffen haben, kann man bisweilen noch eine Desquamation des Glomerulus- und Kapselepithels erkennen, so dass eine geringe Anzahl der im Kapselraume sich findenden Kerne wohl epithelialer Herkunft sein dürfte.

Was nun den Hilus als Ausgangspunkt der Bindegewebswucherung anlangt, so wäre hier zunächst die schon oben aus-

gesprochene Annahme zu berücksichtigen, der zufolge das gesammte neugebildete Bindegewebe von der Kapsel und zwar der winkeligen Uebergangsstelle auf den Glomerulus abzuleiten wäre. Dafür spräche die sehr oft wahrnehmbare, auffällige Ver-

Fig. 4.

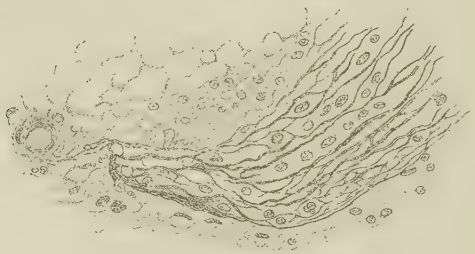

Polarer Schnitt durch die Hilusregion eines Malpighi'schen Körperchens. Gegen den Hilus hin convergirende Bindegewebsfasern. Die Kapsel sehr stark verdickt. Vas afferens auf dem Querschnitt. Vom Gefässe ziehen einzelne längsgetroffene Fasern zum Kapselraume. Schnittdicke 3 μ. Apochrom. 2 mm. Ocular 4.

dickung und Verdichtung der intracapsulären Bindegewebsfasern in der Hilusregion (Fig. 1, 4, 5 und 6). Unsere erste Vermuthung ging demgemäss dahin, dass es sich hier ebenfalls um eine Auffaserung der Kapsel handle. Dies erschien uns indess späterhin unwahrscheinlich, weil man eine so reiche Anzahl von Bindegewebsfasern doch unmöglich alle von der Kapsel ableiten konnte, die oft nicht dicker ist als ein einziger derartiger Bindegewebsstrang. Wir müssen demnach daran denken, die gewucherten Fasern vom Stiele des Glomerulus selbst, in specie von der Adventitia des Vas afferens und dem letzteres umgebenden Bindegewebe abzuleiten. Es gelang auch, dafür bestimmte Anhaltspunkte zu gewinnen, unter anderen durch den Nachweis von Fasern, die, wie auf Fig. 4, auf der das Vas afferens quer getroffen ist, schräg vom Gefässe zur winkeligen Umschlagsstelle der Kapsel hinziehen und sich direct in das intracapsuläre Gewebe fortsetzen.

Weitere Befunde sprechen zwingender für den Ursprung des überwiegenden Theiles der gewucherten Fasern vom Stiele des Glomerulus. Auf segmentalen, parallel zu polaren, gelegten

Schnitten findet man nicht selten folgende Eigenthümlichkeiten (Fig. 5). Die Kapsel entsprechend der Eintrittsstelle der Gefässe stark verdickt, reichliche Entwickelung dicker Bindegewebszüge in der Hilusregion des Kapselraumes, nach oben hin an Stärke abnehmend. Neben diesen bekannten Veränderungen findet sich noch ein dicker Bindegewebsbalken, der zwischen zwei Läppchen des Glomerulus nach oben emporsteigt. Derselbe zeigt keine Communication mit der Kapsel (auch auf Serienschnitten findet sich kein Zusammenhang mit letzterer) kann also nicht von der

Fig. 5.

Segmentaler Schnitt durch ein in bindegewebiger Verödung begriffenes Malpighi'sches Körperchen. — Kapsel in der Hilusregion stark verdickt, die Gefässschlingen allseitig von Bindegewebe umwachsen, zum Theil in Verödung begriffen, zum Theil völlig verödet (oben). Die Bindegewebsfasern verlieren von unten nach oben an Mächtigkeit. In der Hilusregion senkrecht zwischen zwei Läppchen des Glomerulus aufsteigende Bindegewebszüge. Eine scharfe Grenze zwischen intra- und extracapsulärem Gewebe ist nach oben hin nicht zu ziehen. — Schnittdicke 3 μ. Zeiss E. Oc. 2.

Fig. 6.

Dasselbe Malpighi'sche Körperchen auf einem polaren Schnitte. — Der zwischen dem Glomerulus aufsteigende Bindegewebsbalken in den Hilus hinein verfolgbar. — Schnittdicke 3 μ. Zeiss E. Oc. 2.

Kapsel seinen Ursprung nehmen. Man findet derartige Züge auf polaren Schnitten, sofern das Vas afferens in grösserer Ausdehnung getroffen ist, entweder gar nicht oder nur eben angedeutet (Fig. 1). Auf solchen Schnitten gelangen nur die der Peripherie des Glomerulus entsprechenden Faserzüge zur Beobachtung und zwar in Form der oben erwähnten, keilförmigen Fortsätze des intracapsulären Gewebes zwischen die Gefässschlingen hinein. Ist indess der Hilus ohne die Gefässe, also tangential getroffen (Fig. 6), dann sieht man, dass die fraglichen Bindegewebszüge von ihm ihren Ursprung nehmen. Nachdem also der Anfangstheil (Hilusregion) dieser Balken bisweilen auf polaren, nicht aber auf segmentalen, ihre Fortsetzung indess

meist nur auf diesen zur Beobachtung gelangt, wird man nicht fehlgehen, die Ursprungsstätte auch dieser Fasern in den Stiel des Glomerulus zu verlegen. Das Studium von Serienschnitten bestätigt unsere Annahme durchaus. Es dringen demnach nach unserer Vorstellung diese Faserzüge zwischen den Gefässschlingen hindurch gegen den Kapselraum hin vor, gelangen in diesem zu mächtiger Entwickelung und werden, so lange der von innen her wirkende Secretionsdruck noch erhalten ist, an die Kapsel angelagert. Mit letzterer gehen sie in der Hilusregion eine so innige Verlöthung ein, dass sie, wie oben erwähnt, in nicht seltenen Fällen von dieser zu entspringen scheinen. Es kommt dieser Schilderung gemäss eine allseitige Umwachsung der Gefässschlingen zu Stande. Betheiligt sind dabei in manchen Fällen jedenfalls auch die oben skizzirten, direct von den Gefässen zur Kapselumschlagstelle verlaufenden Fasern (Fig. 4).

Ueber die fibröse Entartung des Malpighi'schen Körperchens finden sich in der Literatur zahlreiche Angaben.

Klebs beschreibt eine Anfüllung des Kapselraumes mit kleinen, eckigen Kernen und eine Zellwucherung im Glomerulus, die er aus einer Proliferation des im Glomerulus nach damaligen Anschauungen normalerweise vorhandenen Bindegewebes ableitet. Seinen Anschauungen schlossen sich mit geringfügigen Modificationen Klein[10], Waller[22] und Greenfield (citirt nach Fischl[3]) an. Waller glaubt jedoch, dass das interstitielle Gewebe des Glomerulus nicht die einzige Quelle der Bindegewebswucherung sei, sondern dass auch aus den im Kapselraume angesammelten Leukocyten Bindegewebe hervorgehen könne. Die Klebs'sche Annahme fällt mit der von mehreren Autoren, insbesondere von Ribbert, erwiesenen Thatsache, die gegenwärtig keinem Zweifel mehr begegnet, dass im normalen Glomerulus ein Bindegewebsgerüst nicht vorhanden ist. Die Provenienz des neugebildeten Bindegewebes aus Leukocyten, wie sie von Waller und später auch von Obrzut[16] angenommen wurde, bedarf wohl kaum der Widerlegung.

Kiener und Kelsch[7] beschrieben eine in den Capillarwandungen selbst entstandene Zellwucherung und sind der Ansicht, dass die Capillarwand unter dem Einfluss der Entzündung wieder einen embryonalen Strukturcharakter annehme. Diesen

Anschauungen nahe steht die Beschreibung Cornil's und Brault's[1] von einer Proliferation einer normalerweise vorhandenen „couche perivasculaire", wodurch eine Compression des Glomerulus zu Stande kommen solle.

Die bisher aufgeführten Angaben über interstitielle Zell-, bezw. Bindegewebswucherungen im Gefässknäuel selbst entsprechen möglicherweise den von uns beschriebenen und in Fig. 5 und 6 skizzirten Bindegewebsfasern, die dem Stiele des Malpighi'schen Körperchens entstammen und bei ihrem Vordringen gegen den Kapselraum hin im Glomerulus sich verbreiten.

Am nächsten stehen unsere Angaben denen Ribbert's, der neben einer Verbreiterung des Glomerulusstieles und einer daselbst vor sich gehenden Kernwucherung eine Compression des Stieles mit nachfolgendem Collaps des Glomerulus beobachtete. Neben dieser circulär wirkenden Compression zieht sich nach Ribbert das Bindegewebe auch noch dem Längsverlaufe der Gefässe entsprechend zusammen. „Die Schrumpfung des Bindegewebes vom Hilus des Glomerulus aus ist das wichtigste Moment zur Verödung desselben. Die Verschmelzung von Capillarknäuel und Kapsel in ganzer Ausdehnung geht ebenfalls vom Stiel aus. In dem Winkel, den der Glomerulus mit seiner Kapsel bildet, schreitet der Vereinigungsprozess immer weiter fort, ganz ähnlich wie auch bei Pleuritis die Verwachsung beider Blätter gern von den Winkelstellen aus erfolgt."

Litten fasst die circumcapsuläre Bindegewebswucherung als deletäres Moment für die Verödung des Malpighi'schen Körperchens auf. Wir zweifeln indess nicht daran, dass es sich auch in dem Falle Litten's, wie in dem unserigen, um intracapsuläre Wucherungsprozesse gehandelt habe. Schon der Einwand Ribbert's, dass „grosse cubische Kerne von zweifellos epithelialem Charakter", wie sie Litten beschrieb, nicht im pericapsulären Gewebe vorkommen könnten, ist gewichtig. Indess könnte es sich immerhin um Granulationszellen handeln. Aber ein Vergleich von Litten's Schilderung des pericapsulären mit unserer des intracapsulären Bindegewebes — Topographie auf polaren und äquatorialen Schnitten, Beziehungen der fibrösen Massen zum Glomerulus, keilförmige Fortsätze zwischen die Gefässschlingen hinein — ergiebt eine völlige Uebereinstimmung.

Ein Irrthum unsererseits dürfte bei dem scharfen Hervortreten der Kapsel bei der von uns angewandten Färbung auszuschliessen sein (vergl. Fig. 1, 2, 3 und 4).

Nach Thoma[20] setzt sich die bindegewebige Metamorphose der Malpighi'schen Körperchen zusammen aus einer bindegewebigen Verdichtung und Umformung der Gefässschlingen und aus Bindegewebswucherungen in der Kapsel und in dem von ihr umschlossenen Hohlraume. Je nachdem nun die bindegewebige Umwandlung von den Gefässschlingen des Glomerulus oder von der Kapsel ihren Ausgangspunkt nimmt, kann man nach Thoma zwei, in ihrem endgültigen Ergebniss von einander verschiedene Formen unterscheiden.

Weitere Angaben über intracapsuläre Bindegewebsfasern finden sich noch bei Leyden[11], Crooke[2] und Fischl[3]. Leyden spricht von einer „derb-streifigen Schicht" zwischen Kapsel und Glomerulus, ohne sich allerdings für deren bindegewebige Natur zu entscheiden. Crooke beobachtete mehrfach eine hyalin-fibröse Umwandlung von Malpighi'schen Körperchen. Fischl wagt keine bestimmten Angaben über den Ursprung der intracapsulär zur Entwickelung gelangenden Fasermassen.

Bei mehreren Autoren endlich finden wir Angaben dahingehend, dass die Bindegewebsfasern aus den Kapsel-, bezw. Glomerulusepithelien hervorgegangen seien, dass also bei den fraglichen Prozessen eine Metaplasie statthabe. So bei Ziegler[23], der später[21] indess selbst nicht mehr an dieser Annahme festhält, des weiteren auch bei Greenfield. Noch in neuester Zeit wurde diese Anschauung von v. Recklinghausen[21] festgehalten. Auf theoretische Erwägungen über die Möglichkeit einer derartigen Metaplasie von Epithel zu Bindegewebe, wofür neuerdings auf einem anderen Gebiet (Epithelien der äusseren Haut bei der Bildung der Naevi) auch Unna und Kromayer (Dermatologische Zeitschr. Bd. III. 1896) eingetreten sind, soll hier nicht eingegangen werden. Wir wollen bloss in Bezug auf die im beschriebenen und ebenso im folgenden Falle zu erhebenden Befunde bemerken, dass keinerlei zwingende Gründe bestehen, das im Kapselraume vorhandene Bindegewebe von Epithelien herzuleiten. Wir wüssten keine Merkmale anzugeben, durch welche man die ebenfalls mehrfach in Wucherung gerathenen Epithelien mit Sicherheit von den im

Kapselraume vorhandenen jungen Bindegewebszellen, den Granulationszellen, unterscheiden könnte; andererseits aber erklärt sich das Vorkommen jungen Bindegewebes im Kapselraum genügend durch die nicht selten nachweisbare Perforation der Kapsel und das Hineinwuchern pericapsulären Bindegewebes in den Kapselraum, ferner durch die vom Hilus ausgehenden, den Glomerulus seitlich umwachsenden Wucherungen, zum Theil vielleicht auch durch Abspaltung von lamellösen oder faserigen Gebilden von der Bowmann'schen Kapsel selbst. Und worauf wir besonderen Werth legen möchten, man erkennt mit der Mallory-Ribbert'schen Färbung so deutlich zahlreiche Bindegewebsfasern zwischen den im Kapselraum vorhandenen Zellen (die nur Epithelien oder Granulationszellen sein können), dass der bei gewöhnlichen Färbungen entstehende Eindruck einer epithelartigen Zusammenlagerung, wenigstens eines Theiles dieser Zellen, lange nicht mehr so in den Vordergrund tritt, dass man die Mehrzahl derselben für gewucherte Epithelien halten könnte.

Wir hätten nun noch die weiteren Veränderungen an den Gefässschlingen, wie sie durch den allseitig auf sie ausgeübten Druck entstehen, zu verfolgen. Was zunächst die Erscheinungen des Collapses an den Capillaren des Glomerulus anlangt, so documentirt sich dieselbe häufig durch eine feine Capillarwandschlängelung, bedingt durch eine vollständige Aufhebung oder wenigstens beträchtliche Verminderung des Blutdruckes. Es kann diese Erscheinung hervorgerufen werden entweder durch einen schon im Stiele des Glomerulus im Sinne Ribbert's circulär auf das Vas afferens einwirkenden Druck oder auch durch eine centralere Degeneration der betreffenden Gefässschlinge; beide Ursachen haben in den peripherischen Abschnitten eine Herabsetzung des Blutdruckes, bezw. eine gänzliche Anämisirung zur Folge. Weiterhin sehen wir dann neben Schlängelung der Capillarwand im Lumen der Gefässschlingen eine Ansammlung von feinkörnigem Detritus (Fig. 4, 5 und 6), der jedenfalls aus den Endothelien und Blutkörperchen des collabirten Capillars hervorgegangen ist. Die Capillarwandungen des Glomerulus erscheinen in solchen Fällen in Folge der Erschlaffung meist verdickt. Bei noch weiter vorgeschrittener Degeneration des Glomerulus finden wir die Malpighi'schen Körperchen im Ganzen verkleinert,

die Kapsel, sofern sie noch erhalten ist, stark verdickt, den Kapselraum relativ gross. Die Bindegewebsfasern verdichten sich und durchziehen als einzelne dicke Stränge den Kapselraum; dazwischen liegen Reste völlig degenerirter Gefässschlingen in Form eines körnigen Detritus. Oft lassen sich derartige Glomerulusreste nur noch in unmittelbarer Nähe des Hilus erkennen, umgeben von einigen concentrisch verlaufenden Bindegewebszügen. Es hat in solchen Fällen eine Retraction des Bindegewebes nach dem Hilus, nach der Stelle hin stattgefunden, von der die Proliferation ihren Ausgang genommen hat.

Endlich müssen wir noch der hyalinen Degeneration der Gefässschlingen Erwähnung thun, eines Prozesses, auf den zuerst nachdrücklich von Thoma hingewiesen wurde. Diese Art der Degeneration betrifft bisweilen nur einzelne Gefässschlingen des im Uebrigen intacten Glomerulus, hie und da fällt der ganze Gefässknäuel einer hyalinen Metamorphose anheim. Auch an den intracapsulären Bindegewebsfasern beobachtet man bisweilen ähnliche Veränderungen. Am Glomerulus äussert sich die hyaline Degeneration durch eine beträchtliche, homogene Capillarwandverdickung — intensiv blaue, homogene Färbung mit molybdänsaurem Hämatoxylin —, durch Zeichen des Gefässcollapses und durch das zu Grunde gehen der Endothelien und Epithelien des Glomerulus.

Fall 2.

Klinische Diagnose: Nephritis chronica haemorrhagica, Insufficientia valv. mitr., Cystitis catarrhalis.

H. A., 39 Jahre alt. Patientin führt ihr gegenwärtiges Leiden auf eine vor 4 Monaten durch eine schwere Geburt beendete Schwangerschaft zurück (Schwangerschafts-Nephritis?). Seit dieser Zeit leidet sie an Anämie, zunehmendem Uebelbefinden, Appetitlosigkeit, Müdigkeit, Brechreiz. Die objective Untersuchung ergiebt: kräftiger Knochenbau, normaler Ernährungszustand, auffallende Blässe der Haut, leichtes Oedem der oberen und unteren Extremitäten, des Rumpfes, des Gesichts und namentlich der Augenlider. Das Herz nach rechts verbreitert, blasendes, systolisches Geräusch an der Herzspitze. Harn in seiner Menge vermindert, Reaction schwach sauer, Blutprobe positiv, Eiweissgehalt 6 pro mille (Essbach), specifisches Gewicht trotz der verminderten Harnmenge (500 ccm) herabgesetzt auf 1013 (wie im 1. Fall). An organisirten Bestandtheilen finden sich im Harne: viele rothe und spärliche weisse Blutkörperchen,

Epithelien der Harnwege und der Niere, Fettkörnchenzellen, hyaline und granulirte, später auch zahlreiche Wachscylinder. Im weiteren Verlaufe blieb nun die Harnmenge dauernd subnormal (50—1100) und betrug im Mittel etwa 300 ccm, das specifische Gewicht dauernd vermindert (1011 bis 1014), im Mittel 1012, die Eiweissmenge schwankte zwischen 5,9 und 7,5 pro mille und belief sich durchschnittlich auf 7,0 pro mille. Die schon bei der Aufnahme in's Krankenhaus in geringerem Grade sich äussernden urämischen Erscheinungen machten sich allmählich deutlicher bemerkbar durch das Auftreten von Somnolenz, Delirien, Incontinentia alvi et urinae, Erbrechen, Bewusstseinsstörungen, epileptiformen Anfällen, stertoröser, zuweilen aussetzender Athmung. 16 Tage nach der Aufnahme in's Krankenhaus erfolgte der Tod unter den Erscheinungen der Atheminsufficienz.

Anatomische Diagnose (Sections-Journal 1897 No. 225): Chronisch hämorrhagische Nephritis (grosse rothe Niere), acute verrucöse Endocarditis. Nebenbefunde: Thrombosen in den rechten Lungengefässen, alter Infarkt der rechten Lunge, Adhäsivpleuritis linkerseits, Fettleber, geringfügige Transsudate in der Pleura- und Peritonäalhöhle, Anasarca. —

Die beiden Nieren ziemlich stark vergrössert mit mässiger Fettkapsel versehen; die Capsula fibrosa leicht abziehbar. Die Oberfläche, im Ganzen von braunrother Farbe, zeigt reichliche, dunkelbraunrothe, fleckige Partien auf einem mehr graubraunen Grunde, ausserdem zahlreiche, bis stecknadelkopfgrosse, umschriebene, offenbar kleinen Hämorrhagien entsprechende, dunklere Stellen. Die Länge der Niere beträgt auf der Schnittfläche bei beiden 13,5 cm. Die Schnittfläche der Rinde im Ganzen von rothbrauner Farbe, verbreitert bis zu 9 mm, am Rande etwas vorquellend und bei genauerem Zusehen von fleckiger Beschaffenheit. Stellenweise finden sich trübgraue, ziemlich dunkle Flecken, welche unregelmässig mit dunkelbraunrothen Partien untermischt sind. Die Glomeruli treten als etwas vergrösserte, graue Punkte in grosser Zahl hervor. Ausserdem sieht man die Rinde wenigstens stellenweise durchsetzt von einzelnen, noch als solchen erkennbaren, wässerig durchscheinenden Markstrahlen und endlich an der Grenze gegen die Markkegel zu von theils trübgelben, theils dunkelrothen, radiär verlaufenden, kurzen Streifen, von welchen erstere offenbar Markstrahlen, letztere stark gefüllten interlobulären Venen entsprechen. Die Marksubstanz dunkler, saftig glänzend, die Grenzzone deutlich, aber nicht auffallend stark radiär gestreift; gegen die Papillen zu sind die Markkegel blass, etwas trübe; die Markkegel im Ganzen nicht verkleinert.

Mikroskopisch fand sich eine geringgradige Verfettung der Harnkanälchenepithelien (Fixation in Hermann'scher Flüssigkeit);

letztere waren bisweilen in grösseren Lamellen von der Basalmembran abgehoben. Die Interstitien liessen stellenweise eine beträchtliche entzündliche Infiltration erkennen. In den Harnkanälchen zahlreiche feinkörnige Massen, desquamirte Epithelien, granulirte und vereinzelte hyaline Cylinder, in einem Theil der Kanälchen eine starke Anhäufung weisser und rother Blutkörperchen. Letztere finden sich besonders reichlich in einzelnen Kapselräumen, hie und da auch in den Interstitien. Was die Veränderungen an den Malpighi'schen Körperchen anlangt, so fanden sich auch in diesem Falle neben völlig normalen Glomerulis verschiedene Uebergangsstufen von einer eben beginnenden Glomerulo-Nephritis bis zur fibrösen Umwandlung des Malpighischen Körperchens. Bisweilen war nur eine Desquamation des Kapsel- und Glomerulusepithels zu erkennen, an einer grossen Anzahl indess Bindegewebswucherungen (Färbung nach Mallory-Ribbert), die, da sie denen des ersten Falles analog sich verhalten, einer eingehenden Beschreibung nicht bedürfen. Auch in diesem Falle war das pericapsuläre Bindegewebe nicht auffällig stark vermehrt, die Kapsel immer etwas, bisweilen beträchtlich verdickt. Die Kapselverdickung beschränkte sich in diesem Falle jedoch nicht wie im erstbeschriebenen auf die Hilusgegend, sondern betraf mehr gleichmässig die ganze Circumferenz. Spaltung und Continuitätstrennung der Kapsel wurden auch in diesem Falle nicht vermisst; es war damit auch hier ein Einwuchern des pericapsulären Gewebes in den Kapselraum ermöglicht. In letzterem findet sich die Hauptmasse des neugebildeten Bindegewebes, dessen hauptsächlichste Herkunft vom Hilus auch in diesem Falle aus den oben auseinander gesetzten Gründen nachgewiesen werden kann (keilförmige Fortsätze des intracapsulären Gewebes zwischen die Gefässschlingen hinein auf polaren Schnitten, Bindegewebszüge zwischen gesonderten Partien des Glomerulus auf segmentalen Schnitten u. s. w).

Es ergab sich demnach für die fibröse Umwandlung der Malpighi'schen Körperchen zweier Fälle von chronisch parenchymatöser Nephritis ein durchaus analoges Verhalten. Im Vordergrunde steht die vom Stiele des Glomerulus ausgehende Bindegewebswucherung. Die neugebildeten Bindegewebsfasern dringen zwischen den Gefässschlingen hin-

durch in den Kapselraum vor, umgreifen den Glomerulus und verlöthen in der Hilusregion mit der Bowmann'schen Kapsel. Alsdann kann eine Retraction des neugebildeten Bindegewebes gegen den Hilus hin stattfinden. Ein, wenn auch kleinerer Theil des intracapsulären Bindegewebes ist aber jedenfalls vom pericapsulären Gewebe herzuleiten, so zwar, dass nach vorausgegangener Continuitätstrennung der Kapsel circumcapsuläres Binde-, bezw. Granulationsgewebe in den Kapselraum hineingelangt. Ein geringer Bruchtheil endlich der im Kapselraume sich findenden Bindegewebsfasern verdankt einem eigenthümlichen, an der Bowmann'schen Kapsel sich abspielenden Prozesse, einer partiellen Auffaserung derselben, seine Entstehung. —

Es obliegt mir am Schlusse meiner Mittheilung noch die angenehme Pflicht, Herrn Obermedicinalrath Prof. Dr. Bollinger für die gütige Ueberlassung eines Arbeitsplatzes und das der Arbeit entgegengebrachte Interesse, sowie Herrn Privatdocenten Dr. Schmaus für die Anregung zu vorliegender Mittheilung und die reichliche Unterstützung mit Rath und That, meines ergebensten Dankes zu versichern.

Nachtrag.

Während der Drucklegung hatte ich Gelegenheit, noch zwei weitere, den beiden anderen durchaus analoge Fälle zu untersuchen. Es handelte sich hierbei ebenfalls um chronisch-parenchymatöse Nephritis („grosse rothe Niere"). Pericapsuläres Bindegewebe, die Bowmann'sche Kapsel und intracapsuläres Gewebe, sowie dessen Histogenese, stimmten in jeder Beziehung mit den beiden vorher beschriebenen Fällen überein.

Literatur.

1. Cornil et Brault, Études sur la pathologie du rein. Paris 1884.
2. Crooke, Zur pathologischen Anatomie des Scharlachs. Fortschr. der Med. Bd. III. 1885.
3. Fischl, Beiträge zur Histologie der Scharlachniere. Zeitschr. für Heilkunde. Bd. IV. Heft 1.
4. Friedländer, Ueber Herzhypertrophie. Archiv für Physiol. 1881.

5. Friedländer, Ueber Nephritis scarlatinosa. Fortschr. der Med. Bd. I. 1883.
6. Hansemann, Zur patholog. Anatomie der Malpighi'schen Körperchen der Niere. Virchow's Archiv. Bd. 110. 1887.
7. Kiener et Kelsch, Les altérations paludéennes du rein. Archives de Physiol. IX. 1882. p. 310 sv.
8. Klebs, Handbuch der path. Anatomie. 1870.
9. v. Kahlden, Ueber Glomerulonephritis bei Scharlach. Ziegler's Beiträge. Bd. XV. 1894.
10. Klein, The anatomical changes of the kidney, liver, spleen and lymphatic glands in scarlatina of man. Transact. of the patholog. soc. XXVIII. 1877.
11. Leyden, Das erste Stadium des Morb. Brightii und die acute Nephritis. Zeitschr. für klin. Med. Bd. III. S. 171 ff.
12. Litten, Ueber Scharlach-Nephritis. Charité-Annalen. IV. 1877.
13. Litten, Berl. klin. Wochenschr. 1890.
14. Langhans, Ueber die Veränderungen der Glomeruli bei der Nephritis u. s. w. Virchow's Archiv. Bd. 76. 1879. — Ueber die entzündlichen Veränderungen der Glomeruli und die acute Nephritis. Virchow's Archiv. Bd. 99. 1885 und Bd. 112. 1888.
15. Nauwerck, Beitr. zur Kenntniss des Morb. Brightii. Ziegler's Beiträge. Bd. I. 1886.
16. Obrzut, Nouvelles recherches sur la pathogénie de la glomérulonéphrite. Revue de médic. VIII. 1888.
17. Ribbert, Nephritis und Albuminurie. Bonn 1881.
18. Ribbert, Beitr. zur patholog. Anatomie der Glomeruli. Fortschr. der Med. Bd. VI. 1888.
19. Ribbert, Centralbl. für allg. Pathol. und pathol. Anat. Bd. VII. No. 10. 1896.
20. Thoma, Zur Kenntniss der Circulationsstörungen in der Niere bei chronischer interstitieller Nephritis. Virchow's Archiv. Bd. 71. 1877.
21. Verhandl. des X. internationalen med. Congr. Berlin 1890. Bd. II. Abth. 3. S. 99.
22. Waller, On the morbid anatomy of certain forms of post-scarlatinal nephritis etc. Journal of anat. and physiol. XIV. 1880.
23. Ziegler, Ueber die Ursachen der Nierenschrumpfung u. s. w. Deutsches Archiv für klin. Med. Bd. XXV. 1879.

(Separatabdruck aus Virchow's Archiv für pathologische Anatomie und Physiologie und für klinische Medicin. 150. Band. 1897.)

Druck und Verlag von Georg Reimer in Berlin.